Urinvägssten hos barn- urologens perspektiv

Camilla Malm

Specialist i urologi och kirurgi

Södersjukhuset, Sthlm

Universitetssjukhuset Örebro senaste halvåret: fördjupning inom endourologi

7-årig flicka

7-årig flicka

Sökt VC→ Närakuten→ ALB-akuten

Symptom: vaknat av intensiva högersidiga flank/buksmärtor, som varade i ett par timmar. Alvedon hade ingen effekt. Haft liknande episoder vid tre tillfällen under de föregående tre veckorna.

Ingen hematuri

Hereditet: Far och farmor haft njursten. Far hade njursten redan som barn.

Intagningsstatus ALB, dag 1

AT Gott, opåverkat, pigg. Har inte längre några buksmärtor. Temp 37,6 °C after Alvedon. AF 20/min.

MoS Retningsfritt.

Hjärta Regelbunden rytm utan bi- eller blåsljud.

Lungor Ves andn.ljud bilat.

Buk Mjuk, normalkonfigurerad. Ingen organomegali. Spänner emot en aning vid palp paraumbilicalt på hö sida men anger ingen smärta. Ingen dunkömhet över njurloger.

Utredning, dag 1

Lab

Urinsticka 4+ för erytrocyter. pH 7. Nitrit neg.

Blodprover tagna, väs ua.

Bilddiagnostik

Ultraljud och urinvägsöversikt.

Akut ultraljud

2012-11-06, 13:02:54
1
Karolinska Solna ALB Lab 3
L
DX
75 kV
6 mAs
4569183001
F
C: 2598,0, W: 3926,0

Bilddiagnostik

UL förstahandsval

UVÖ

CT hittar det mesta, mer strålning

MAG3-Scint obstruktion

MR anatomi, parenkymmorfologi

Beräkningar av stråldoser från sjukhusfysik på Karolinska universitetssjukhuset i Huddinge

Slätröntgenundersökningar			
	Den effektiva dosen blir ungefär den samma för barn som väger <2 kg och barn runt 3 kg, mSv	Den effektiva dosen blir ungefär densamma för barn runt 5-10 kg, mSv	Den effektiva dosen för barn runt 20 kg, mSv
Översiktsbild	0,02	0,05	0,15
Blåsbild	0,01	0,03	0,10
Njurbild	0,01	0,02	0,06
CT-undersökningar			
CT stenöversikt	1-2 mSv		
CT stenkontroll (platsen för stenen är känd)	0,2-0,3 mSv		

Anatomiska riskfaktorer I

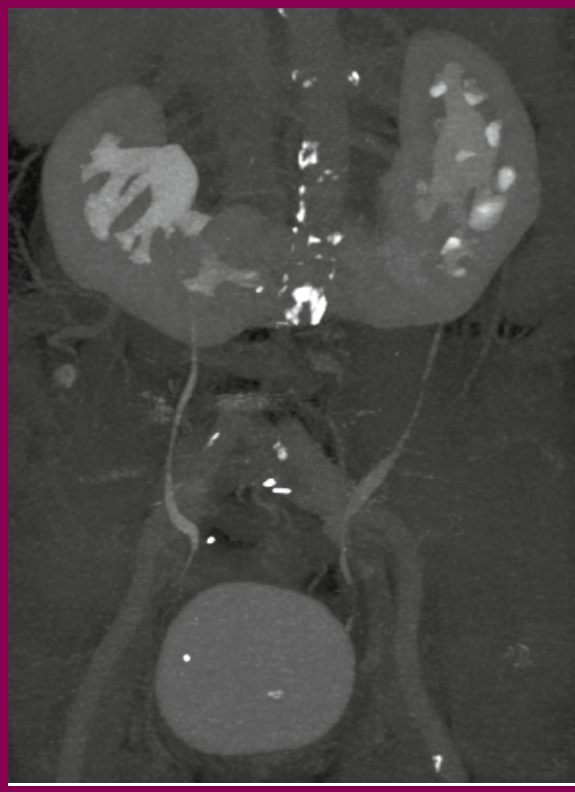

Anatomiska riskfaktorer II

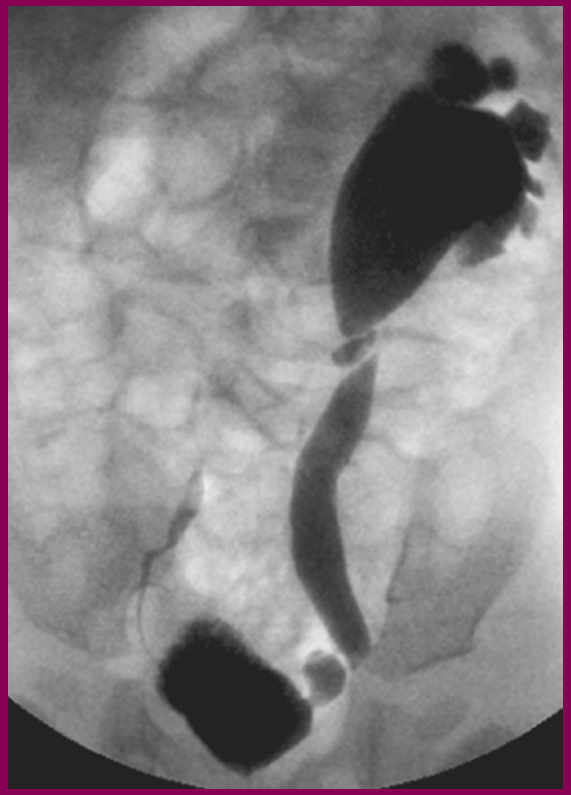

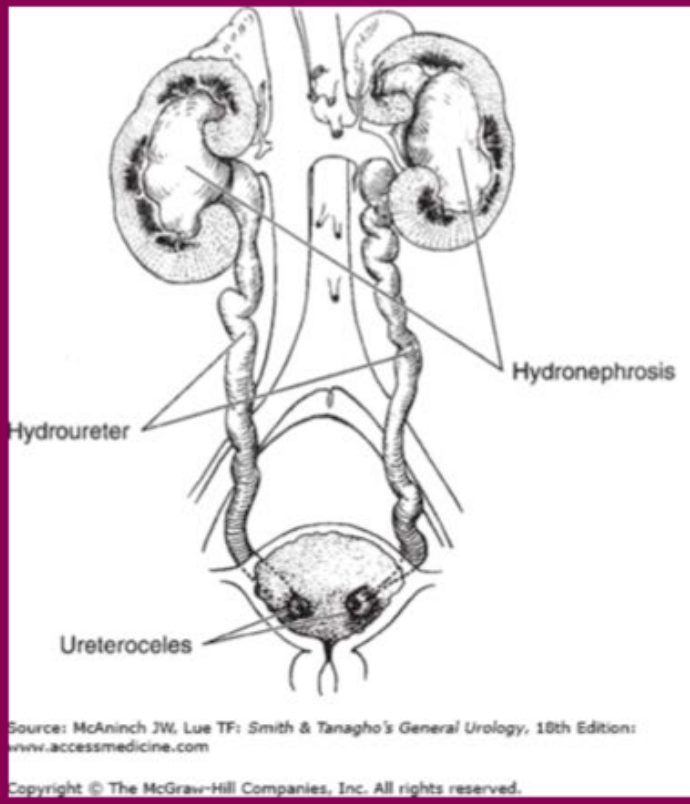

Source: McAninch JW, Lue TF: *Smith & Tanagho's General Urology*, 18th Edition: www.accessmedicine.com

Copyright © The McGraw-Hill Companies, Inc. All rights reserved.

Bedöming?

Vad gjordes?

- Inläggning, kontakt med barnurologen.
- Fasta, dropp från sennatten för ev inläggning av dubbel-J-stent endoluminalt.
- Smärtlindring vb: supp Voltaren, Perfalgan.

Behandlingsindikationer

Infektion

Obstruktion

Kvarstående smärta trots analgetika

Kvarkonkrement efter rimlig observationstid

Spontan stenavgång är vanligare hos barn än hos vuxna

Dag 2

- Diskussion med ESVL-enheten då stenen bedömdes vara så stor att behandling krävs.
- För- och nackdelar NP/DJ avlastning
  - NP användbart vid ESVL: kan spruta kontrast i den under behandlingen för att lättare lokalisera stenen, om dåligt rtgtät. Svårt punktera om ej dilaterad! Visst obehag, risk att dra ut den.
  - DJ lätt att lägga upp, underlättar delvis lokalisering av sten, dilaterar uretären. Obehag, trängningar.

2012-11-07, 14:55:50
Series: 5
Bild-id: 17
Bild 16 av 28
F: I31f
FoV 188 mm

3
Karolinska Solna ALB Lab 5

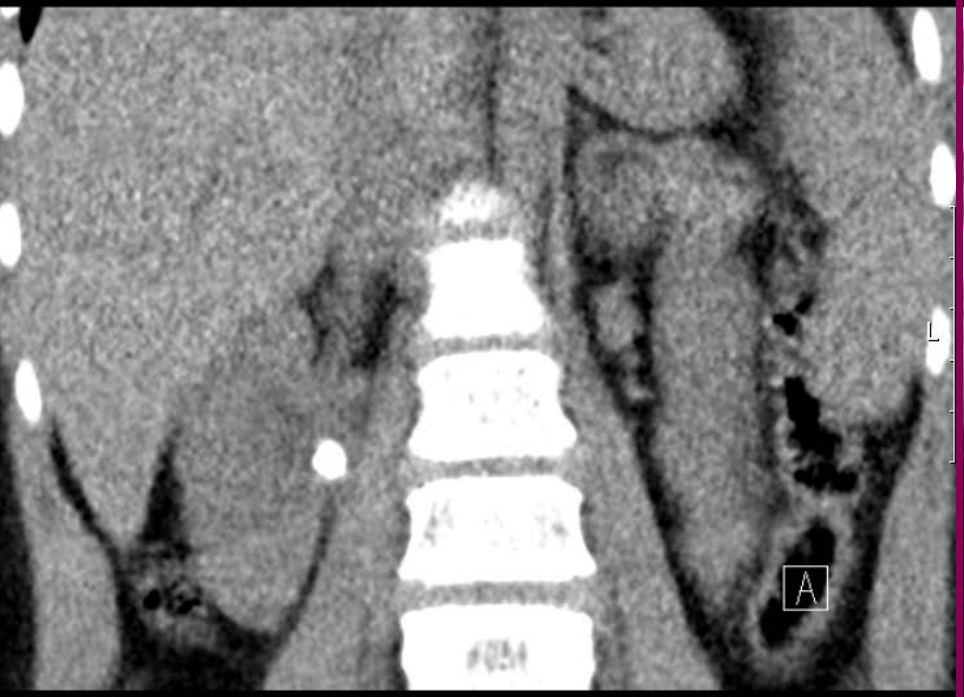

C: 30,0, W: 305,0

Snitt: 5,00 mm
100 kV
32 mA
Gantry: 0°
Tid: 330 ms

F

2012-11-07, 14:55:50
Series: 5
Bild-id: 16
Bild 15 av 28
F: I31f
FoV 188 mm

3
Karolinska Solna ALB Lab 5

C: 30,0, W: 305,0

Snitt: 5,00 mm
100 kV
32 mA
Gantry: 0°
Tid: 330 ms

F

Dag 22: ESVL

Dx
AP

Philips Medical Systems digital DIAGNO
Image r
versiktsbild barn (M)
värde (El): 320

15-årig flicka

Anamnes, status, lab

- Utvecklingsstörning
- Epilepsi
- Skolios: Kort och krokig, ca 28 kg.
- Kronisk förstoppning
- Ger ingen autoanamnes
- Föräldrarna tror att hon haft buksmärta under senaste halvåret.
- CT 8 mån tidigare invändningsfri

C: 50,0, W:
WINDOW
Z
A
F
1/2

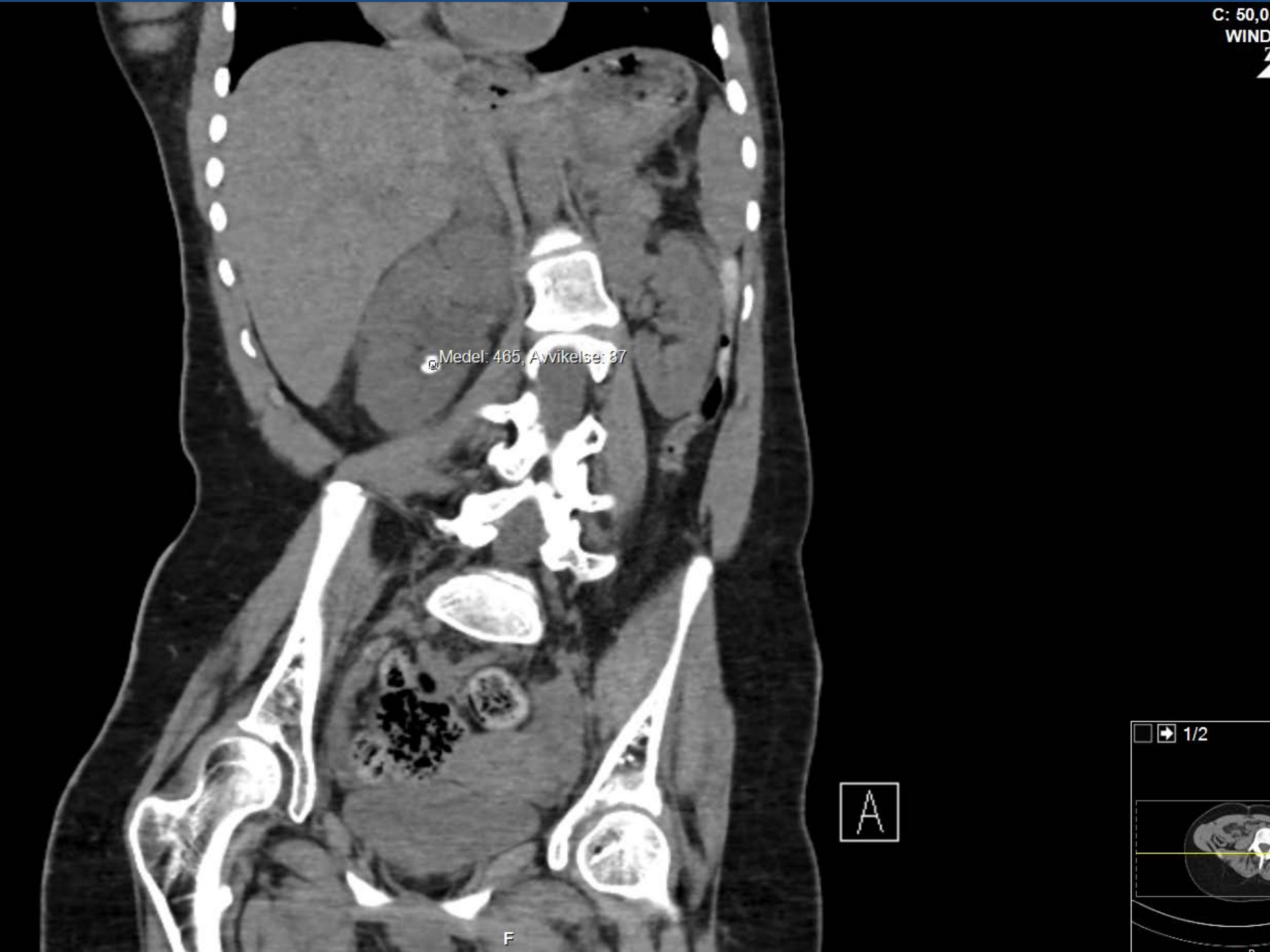
C: 50,0
WIND
Medel: 465, Avvikelse: 87
A
F
1/2

Åtgärd?

ESVL extrakorporeal stötvågslithotripsi

Ureteroskopisk laserlithotripsi (URS)

Percutan nefrolithotripsi PNL

Öppen/lap kirurgi

Behandlingsmål

- fullständig stenfrihet
- bevarande av njurfunktion
- förebyggande av ny stenbildning

- Stenfrihet i njuren är viktigare hos barn än hos vuxna.
- Stenfrihet i uretären är obligatoriskt oavsett ålder.

Preoperativ UVÖ

Ureteroskopisk lithotripsi

4,5/6,5 Ch

7,95 Ch
(4,9)

Ureteroskopisk laserlithotripsi

Stone dusting

15-åriga flickan

- Remiss ESVL för nedre calyxstenen
- Double pigtail kvar till dess: ev spruta kontrast via den för att kunna lokalisera stenen!
- Remiss till njurmedicin för uppföljning när stenfri
  - Blodprover ua, u-stickprov ej taget än, u-konkrement ej klart.
- U-pH 7.0 (5-6)

ESVL-oftast förstahandsval

Goda behandlingsresultat hos barn:

1. Stensammansättning: ofta mjuk sten
2. god fortledning av energin pga låg kroppsvolym
3. eftergivlig uretär med god peristaltik
4. relativ stenbörda mindre än hos vuxna

Percutan nefrolithotripsi, PNL

18-månader pojke, PNL+ESVL

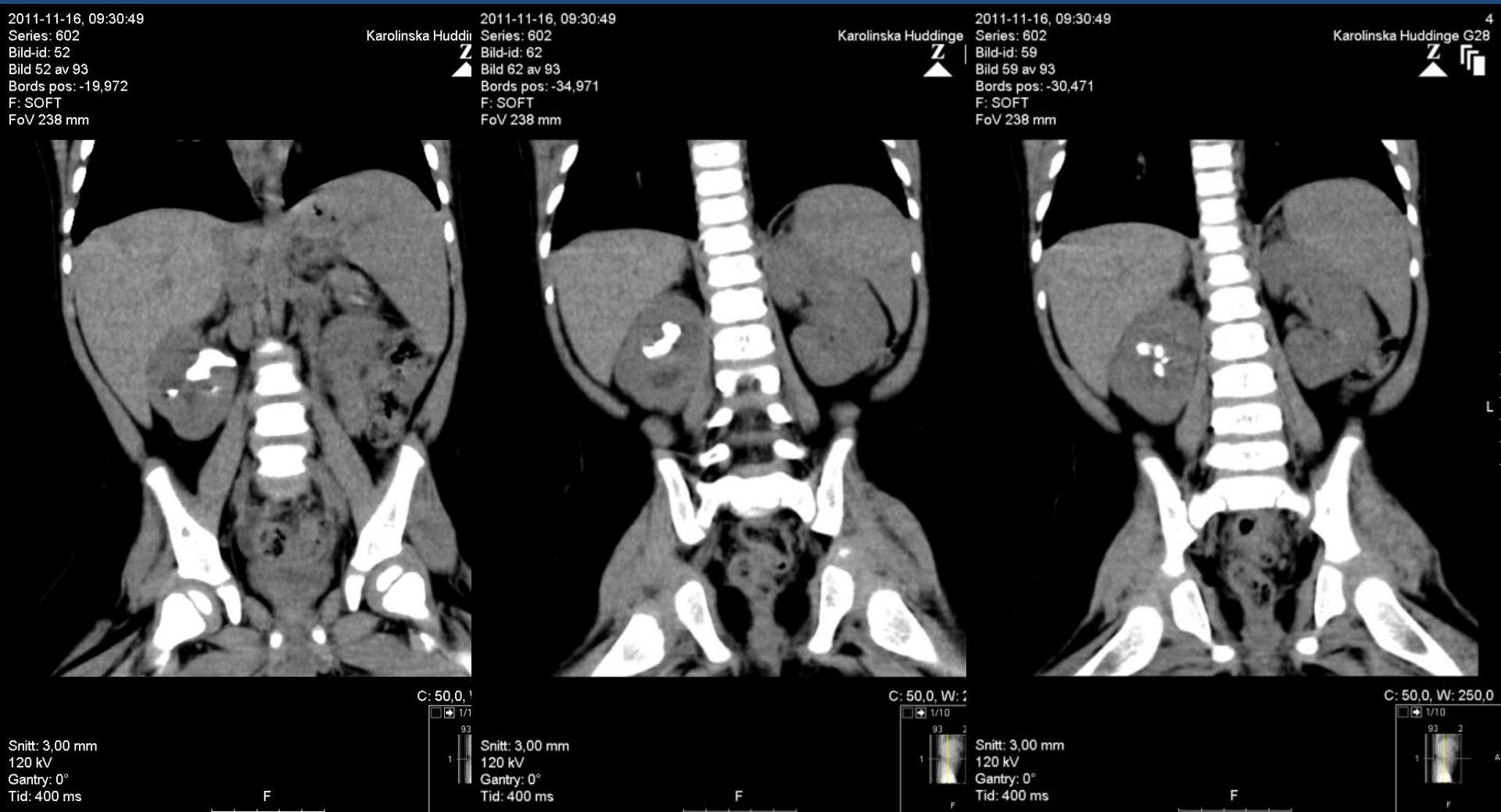

EAU Guidelines öppet tillgängliga på www.uroweb.org

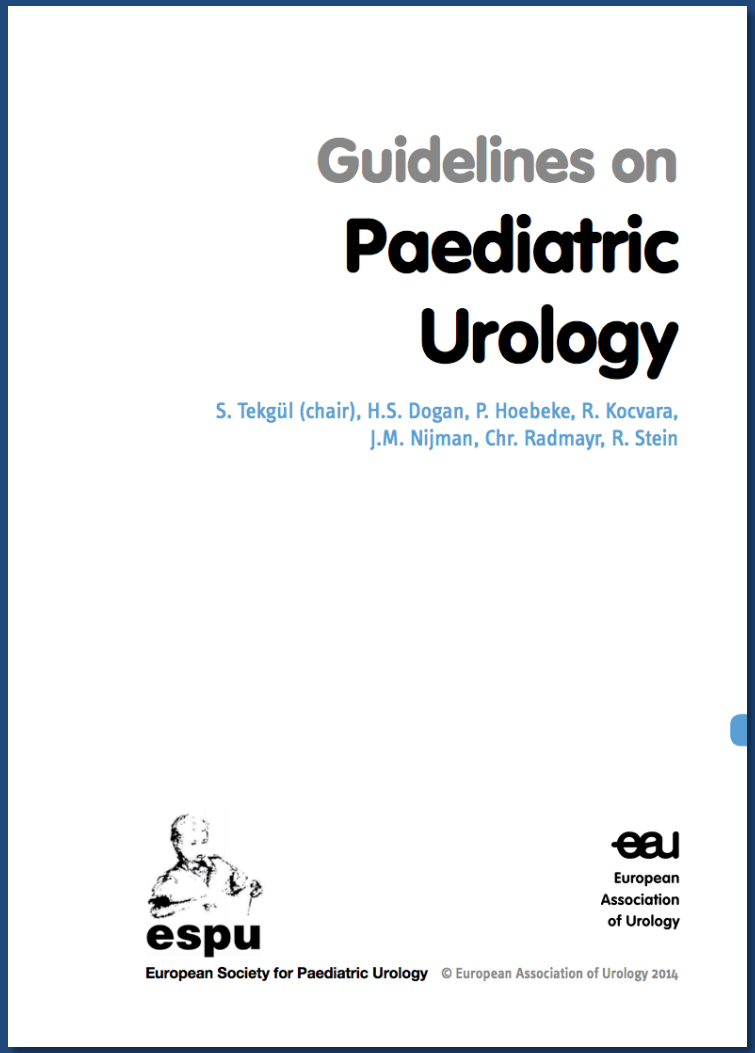



Uppföljande lab-utredning, fall 1

- **Provtagning före ESVL-behandling:**
- U-organiska: ingen utsöndring av avvikande sura metaboliter.
- U-aminosyror: normalt mönster vid högspänningselfores och normala koncentrationer.
- U-kreatinin 7,6 mmol/L
- U-citrat: 1,5 mmol/L vilket ger en mängd motsvarande 0,34 mol/mol kreatinin (ref 0,05-0,8). U-kreatinin 4,4 mmol/L.
- U-aminosyror, se bifogat svar. ½cystin koncentration 36 micromol/L (stenbildningsgräns 2200-2500).