”Urologia minor”

UPPSALA
UNIVERSITET

Anders Stenbäck
Barnkirurgiska kliniken
Akademiska barnsjukhuset

OBS! Redigerade bilder i denna presentation.

I följande bildspel har vissa bilder/illustrationer tagits bort med tanke på att materialet kommer att publiceras på en öppen websida. Tag kontakt med Anders Stenbäck om ni önskar ta del av orginalversionen.

AKADEMISKA SJUKHUSET

Barnkirurgi vid Akademiska

SVENSK BARNKIRURGISK FÖRENING

- C:a 1500 operationer/år, varav ~700 urologiska
- Avd 95B, 95E och 95F, c:a 7000 patientdygn/år
- Omsättning c:a 130 miljoner kronor
- ~100 ssk och usk, 11 läkare
- Stor region- och konsultverksamhet

Barnurologiska Sektionen UAS

Del av Barnkirurgiska kliniken, Akademiska Barnsjukhuset

Arne Stenberg, MD, PhD
associate professor

Gillian Barker, MD, FRCS(paeds)



Göran Läckgren, MD, PhD
professor

Anders Stenbäck, MD, PhD

Erik Sköldenberg, MD, PhD

Ann-Marie Kassa,
research nurse

BARNUROLOGI- UAS

”Kirurgiska sjukdomar” i urinvägarna och könsorgan hos barn:

- Missbildningar
- Tumörer
- Skador
- Förvärvade tillstånd

Adolescensurologi

Kirurgi på barn

Barn = INTE små vuxna

Fysiologi

Anestesiologi

Kirurgi

OMVÅRDNAD

Postoperativ vård

Missbildningar

- Hypospadi
- Retentio testis/Kryptorchism
- Hydronefros, hydrouretär (NW)
- Dubbelsystem, ureterocele, njurmissbildningar, multicystisk njure etc. (NW)
- Urethravalvel (GH)
- MMC – neurogen blåsrubbning
- Blåstömningsrubbningar
- Blåsextrofi-epispadi
- Vesikoureteral Reflux (VUR, NW)
- DSD (Disorders of Sex Development)

”Urologia minor”

- Hypospadi
- Retentio testis
- Hydrocele/ljumskbråck
- Fimosis
- Meatusstenos
- Vulvasynekier
- Testistorsion

Könsdifferentiering

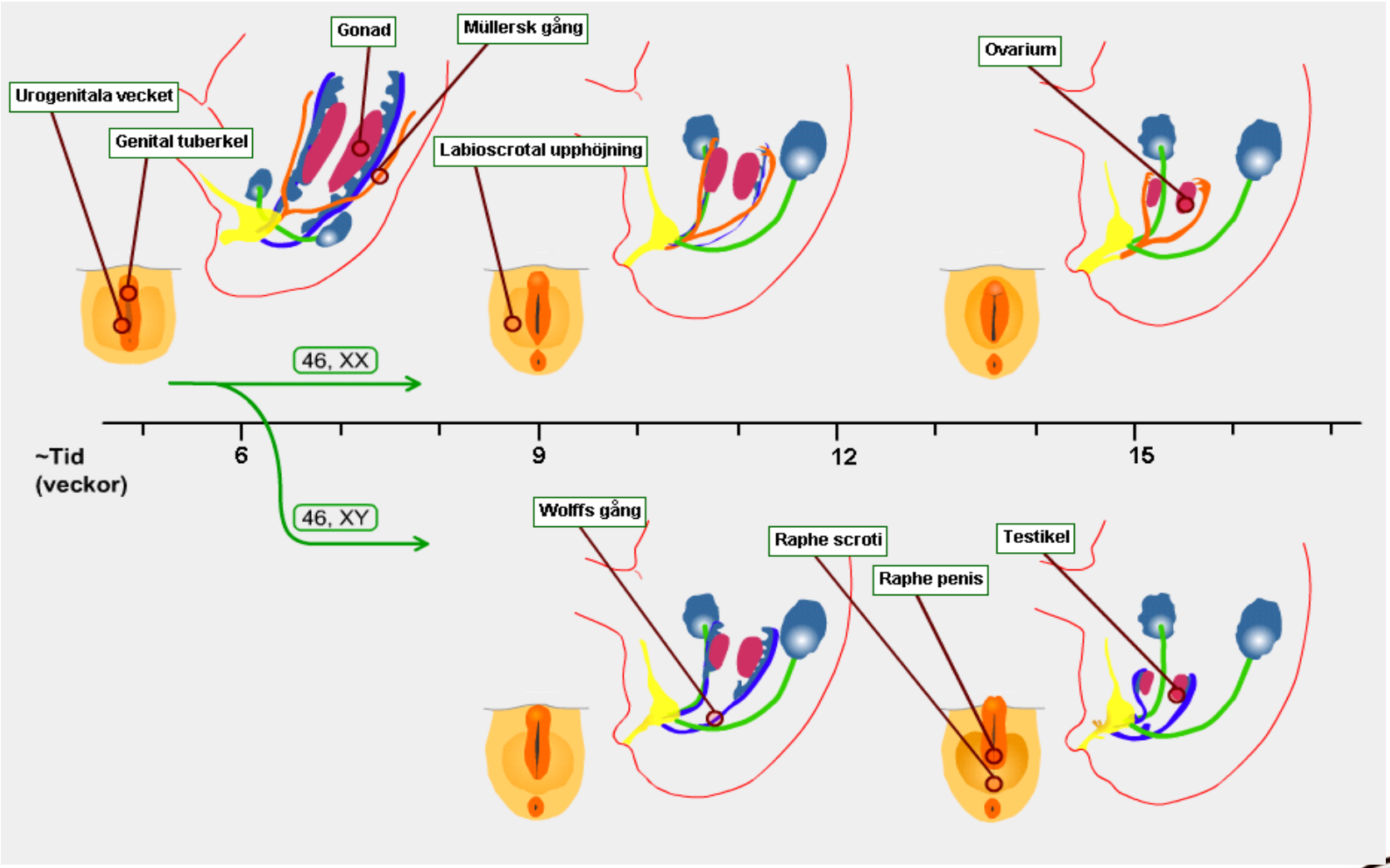

Yttre könsorganens differentiering v. 9 - andra trimestern

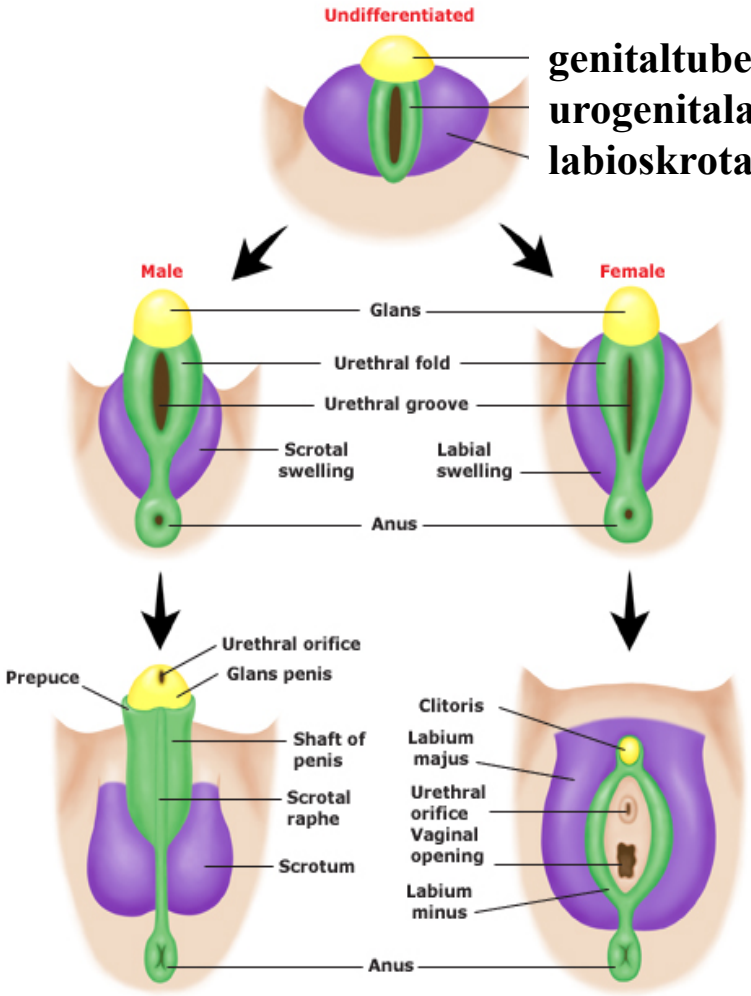

genitaltuberkeln
urogenitala vecket
labioskrotala upphöjningen

Homologa strukturer:
klitoris – ollonet
inre blygdläpparna – penis
yttre blygdläpparna - pungen

Hypospadi

defekt tubularisering av uretraplattan v. 6-12

Bild borttagen

1/3-400 pojkar (0,3%)
Friska i övrigt, helt kontinenta
Förhuden ej heller sluten

HYPOSPADI

distal

Bild borttagen

Bild borttagen

GL

HYPOSPADI

proximal - DSD?

Bild
borttagen

Bild
borttagen

GL

“Gammal” Klassifikation

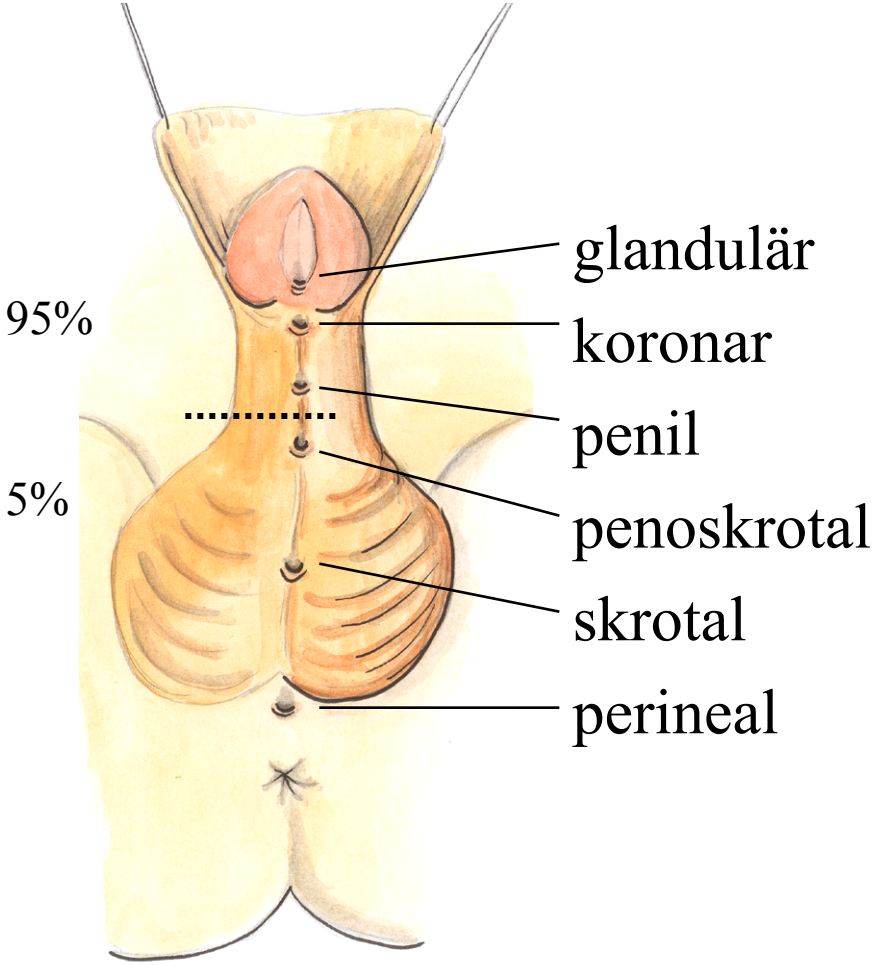

“Ny” Klassifikation

Bild borttagen

Det finns inga “enkla” hypospadier (förutom glandulära)

Inspektera rafe och var den devierar!!!

Proximala hypospadier -specialfall

DSD-utredning

När?

Timing av kirurgi

Hypospadikorrektioner utförs i det ideala fallet
<u>mellan 6 och 15 månader</u>

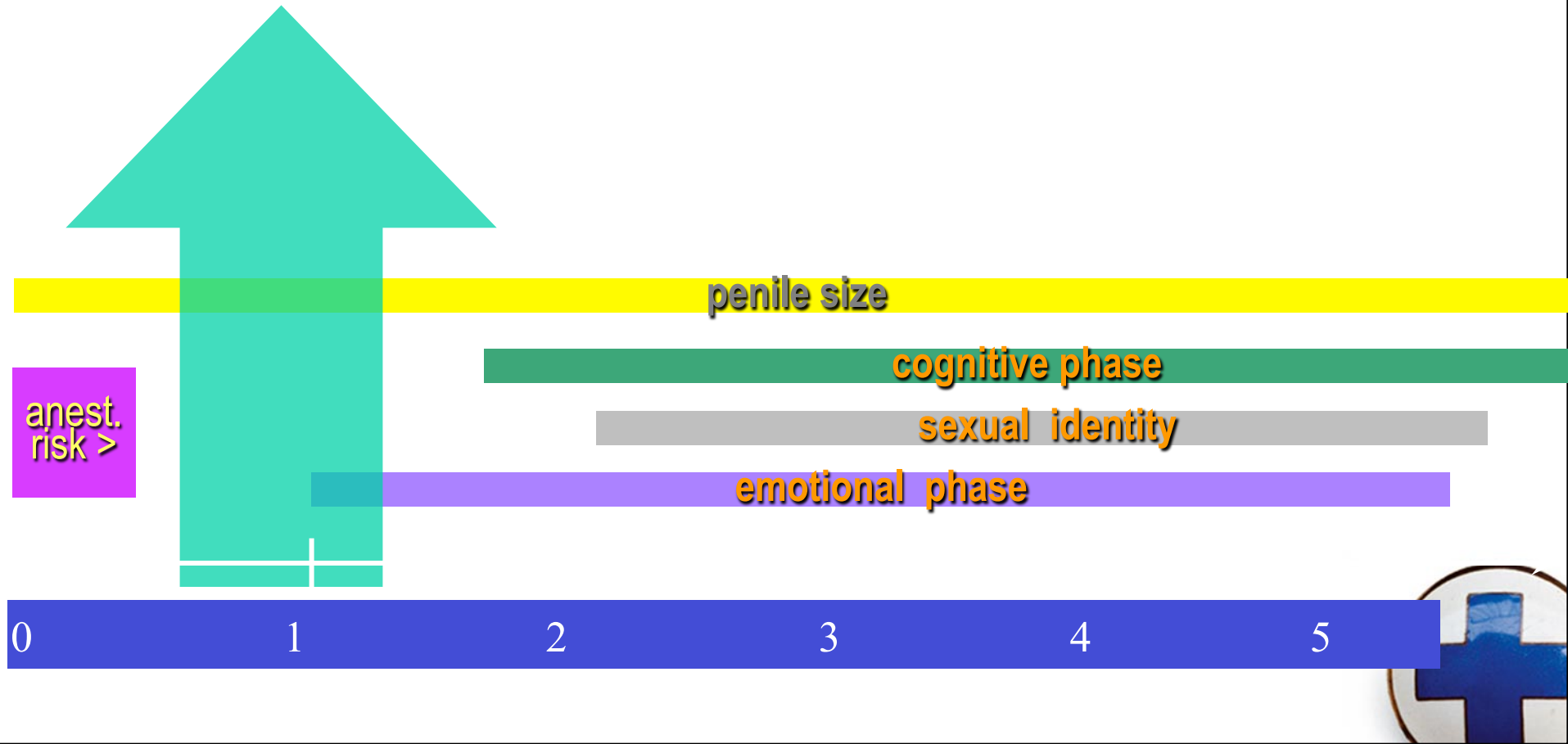

Hur?

HYPOSPADI - Kirurgiska tekniker

> 200 tekniker eller varianter beskrivna

> 20 olika tekniker används aktivt

Nytt: ”Bevara uretraplattan” !!

”Hypospadia Cripple”

Re-operationer vuxen ålder

- Adolescensurology

"Nurse, get on the internet, go to SURGERY.COM, scroll down and click on the 'Are you totally lost?' icon."

Uretraplattan

Bild borttagen

Distinkt struktur

Skulle ha bildat uretra

Orsak till ventral kurvatur?

Kan användas för att göra neouretra!!!!!!

“ The repair of hypospadias is no longer dubious, unreliable or even extremely difficult. If tried and proven methods are scrupulously followed, a good result should be obtained in every case. Anything less than this suggests that the surgeon is not temperamentally fitted for this kind of surgery ...”

Davies, 1951 [1]

1. *Retik AB, Borer JG Hypospadias. In Walsh PC, Retik AB, Vaughan ED, Wein AJ eds Campbell’s Urology 8th edn. Philadelphia: WB Saunders Co, 2004: 2284-333*

Icke nedvandrad(e) testikel(ar) - retentio testis

Bild borttagen

Testiklarnas nedvandring

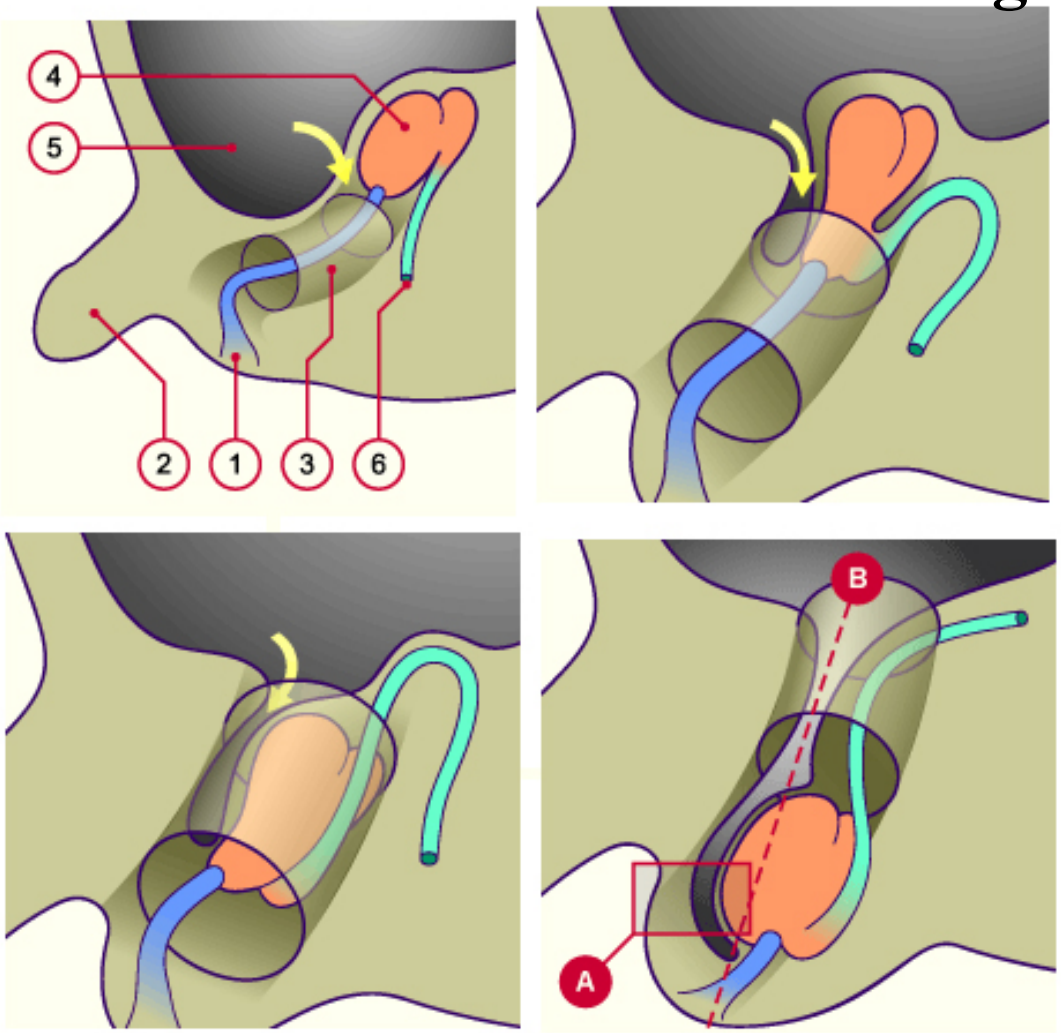

Testiklarna anläggs inne i bukhålan och ska normalt ha vandrat ned inom pungens begränsningar i höjd med födseln.

Under vandringen dras en del av bukhinnan med ner i pungen

Retentio testis

- 3-5% av alla nyfödda pojkar på BB
- ~1% behöver opereras
- Operationen görs vid ~1 års ålder
- Fertilitet?
- Malignitetsrisk ff a om intraabdominell
  - 7-10 ggr ökad risk
  - även kontralateral testikel

Operation

Palpabla

Öppen orkidopexi

Icke palpabla

Laparoskopi

Efter operation av retentio testis

Om enkelsidig op. – normal fruktsamhet (=73% har barn)

Om bilateral op. 50% har barn, 35% är ofrivilligt barnlösa (normalt 7%)

Intraabdominell testikel vid laparoskopi

Hydrocele och ljumskbråck hos barn

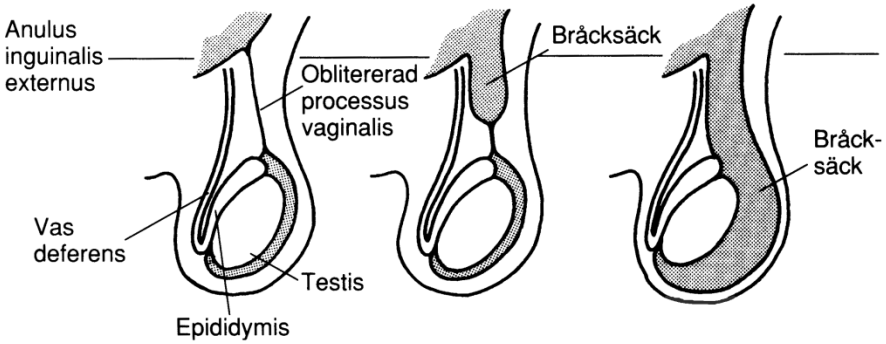

Bild borttagen

Hydrocele (”vattenbråck”)

Bild borttagen

ljumskbråck

Fimosis

Phimo's (grek.) betyder "tillsnörning"
Betecknar en förträngning och fibros av förhudsöppningen som gör det omöjligt att dra förhuden över glans

95% av alla nyfödda gossar har en fysiologisk fimosis men
bara 1-2% av puberterade män har en patologisk fimosis

Bild borttagen

Fysiologisk fimosis

Bild borttagen

Patologisk fimosis

Vilka förhudar ska behandlas?

- Upprepade balaniter/UVIer
- Ärriga förhudar
- BXO
- Valvel?

Behandling

1. Stark steroidkräm i 6 veckor
2. Circumcision alt förhudsplastik

Meatusstenos

- Postop circumcision
- Hypospadier
- BXO (ovanligt)

Behandling: meatotomi

Vulvasynekier

- Tunna sammanväxningar mellan labia majora
- Behöver som regel ej behandlas
- Försvinner spontant (oftast innan 7-8 års ålder)
- Om behandling - östrogensalva 1-2 veckor + 1 v (dagl)+ 3 v (1 gång per vecka)
- I undantagsfall kirurgi
  - Irritationer, recidiverande UVI, kraftiga synekier

Testikeltorsion

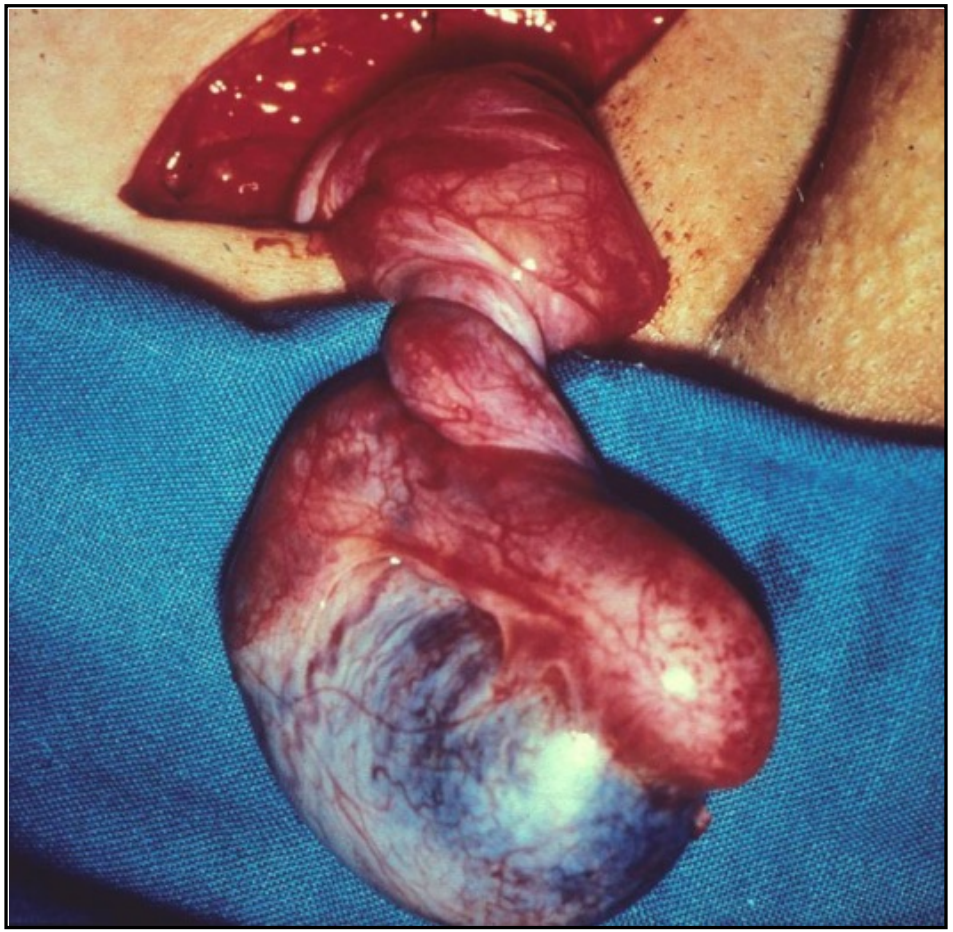

Ungefär 20 fall/år i Uppsala som opereras på misstanken - 15 % har torsion

Akut isättande smärtor, svullen pung.

Två incidenstoppar: Perinatalt och i puberteten

Akut exploration, detorkvering, fixering av **båda** testiklarna

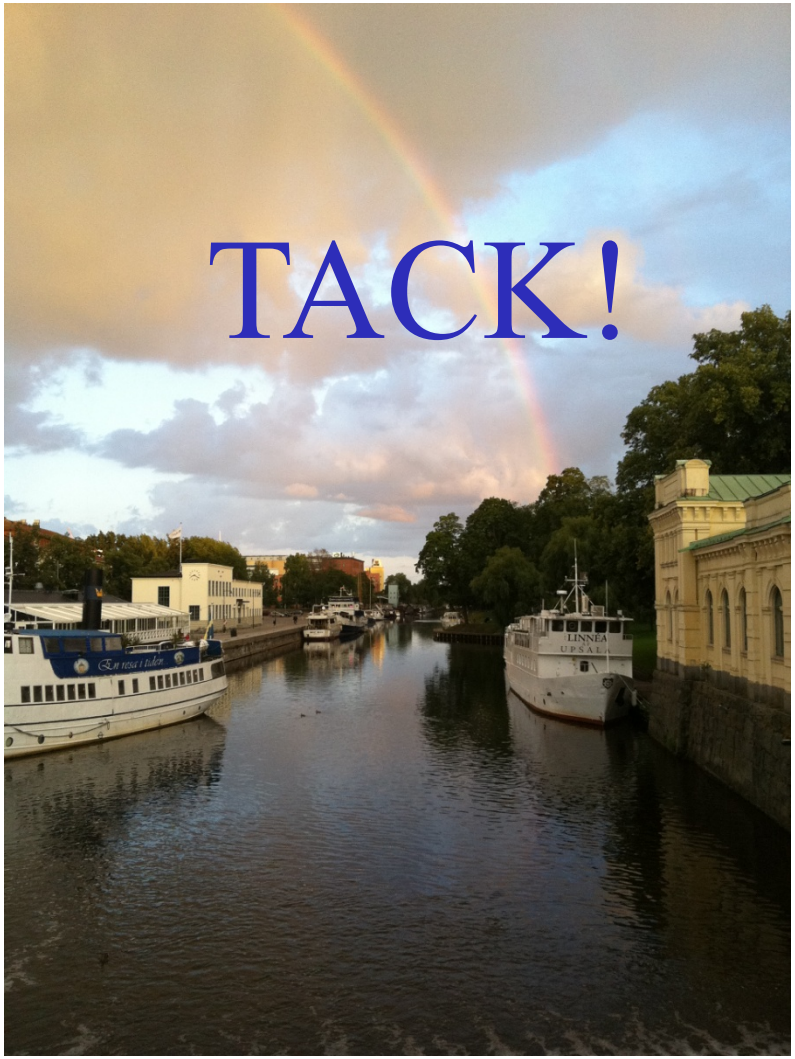
TACK!
En resa i tiden
LINNEA
UPSALA